

## MALADIES VIRALES FÉLINES

Pathologie des maladies virales  
Chapitre 8



---

---

---

---

---

---

---

---

## MALADIES VIRALES OCULAIRES

Pathologie des maladies virales,  
Chapitre 8.2.



---

---

---

---

---

---

---

---

## RHINOTRACHÉITE VIRALE FELINE

- Infection primaire
  - Conjonctivite
  - Bléphasme
- Cas graves
  - Symblépharon
  - Épiphora chronique
- Atteinte de la cornée
  - Ulcères (perforants)
  - Kératite stromale
  - Séquestres cornéens



---

---

---

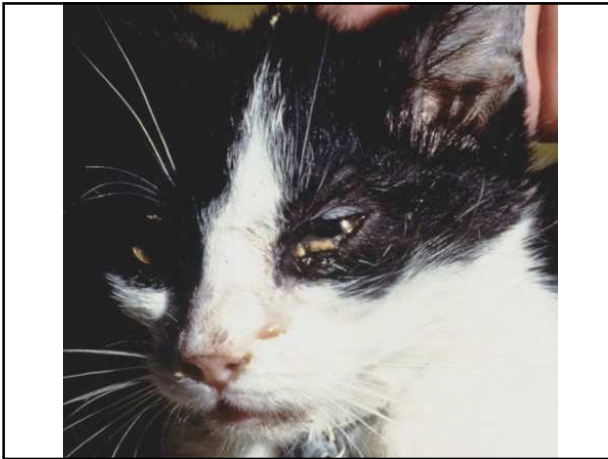---

---

---

---

---



---

---

---

---

---

---


---

---

**Virologie vétérinaire – 2 GMV - E. Thiry**

## PÉRITONITE INFECTIEUSE FÉLINE

- Lésions oculaires dans la forme sèche
- Uvéite bilatérale granulomateuse
- Humeur aqueuse trouble
- Procidence de la membrane nictitante
- Blépharospasme, Épiphora
- Masses blanchâtres dans la chambre antérieure
- Chorioretinite avec décollement de la rétine
  - cécité

Université de Liège 

---

---

---

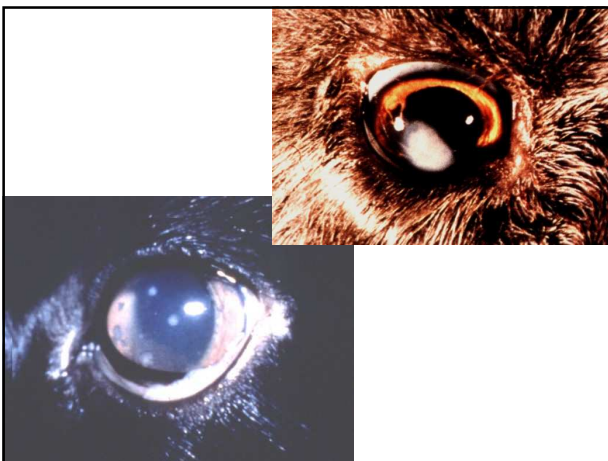---

---

---

---

---



---

---

---

---

---

---

---

---

## IMMUNODÉFICIENCE FÉLINE

- Iridocyclites
- Chorioretinites
- Glaucome
- Anisocorie
- Infections secondaires : conjonctivites

---

---

---

---

---

---

---

---